- Copyright - Il Pensiero Scientifico Editore downloaded by IP 216.73.216.2 Thu, 10 Jul 2025, 05:27:11

Aneurisma ventricolare sinistro submitralico: rara patologia nei paesi africani subsahariani

Enrico Donegani, Margherita Casula, Federica Della Rocca

The Salam Centre for Cardiac Surgery, Soba Hilla, Khartoum, Sudan

G Ital Cardiol 2011;12(5):392-393

L'aneurisma ventricolare sinistro submitralico è un'entità patologica ampiamente conosciuta ma poco nota, essenzialmente descritta nella popolazione nera dell'Africa subsahariana occidentale e meridionale[1,2], occasionalmente descritta anche nella popolazione bianca[3,4]. In Africa esso rappresenta la terza più frequente causa di grave insufficienza mitralica, dopo la malattia reumatica e la degenerazione mixomatosa.

L'eziologia di questa patologia è incerta, ma sembra correlata ad una congenita debolezza dell'anello mitralico posteriore, sede di impianto del lembo mitralico posteriore[3].

La sua reale incidenza probabilmente è sottostimata per la difficoltà della diagnosi, soprattutto nella sua fase precoce di sviluppo quando l'aneurisma non è ancora accompagnato da insufficienza mitralica. In un ospedale di terzo livello[5] questo aneurisma rappresenta dall'1% al 2% di tutti i casi di malattia mitralica isolata.

Questi aneurismi devono essere differenziati da altri tipi di cavità aneurismatiche del ventricolo, soprattutto dall'aneurisma vero di origine ischemica, dallo pseudoaneurisma post-infettivo (endocardite infettiva evoluta in cavità ascessuale)[6]. Caratteristicamente gli aneurismi presentano una cavità ampia con evidente colletto invariabilmente situato sotto il lembo posteriore mitralico, spesso multiloculati e serpiginosi, tendono a crescere nello spazio pericardico con direzione variabile, generalmente verso la parete posteriore dell'atrio sinistro, altre volte dietro la parete libera ventricolare. Per un'estensione variabile, il lembo posteriore rimane incorporato nel tetto dell'aneurisma e questo comporta la sua perdita di supporto, la distorsione dell'apparato valvolare con prolasso del lembo e conseguente insufficienza della valvola. Il danno emodinamico conseguente è legato all'espansione della sacca aneurismatica durante la sistole, all'insufficienza della valvola o ad entrambi i meccanismi[7]. È possibile la rottura dell'aneurisma nella cavità atriale sinistra, sono frequenti le aritmie atriali, talvolta può manifestarsi ischemia miocardica dovuta alla compressione dell'arteria coronaria circonflessa[8]. È descritta anche la possibilità di ostruzione dell'orifizio mitralico per la protrusione della sacca aneurismatica nella cavità atriale sinistra[9].

Riportiamo qui il caso di una giovane donna del sud del Sudan di 15 anni, giunta alla nostra osservazione con un grave quadro di scompenso cardiaco da severa insufficienza mitralica. Le indagini strumentali dimostrarono la presenza di un ampio aneurisma submitralico multiloculato del ventricolo sinistro, con parete calcifica e parzialmente trombizzato (Figure 1-4).

L'intervento chirurgico rappresenta l'unico trattamento possibile, ma comporta un'elevata mortalità[4,5,9]. Negli anni passati, questi aneurismi venivano aggrediti per via extracar-

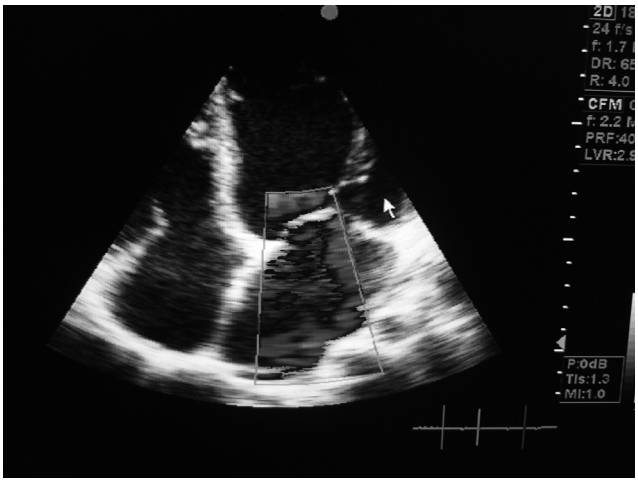

Figura 1. Immagine ecocardiografica in proiezione 4 camere. La freccia indica la cavità aneurismatica. Insufficienza mitralica severa.

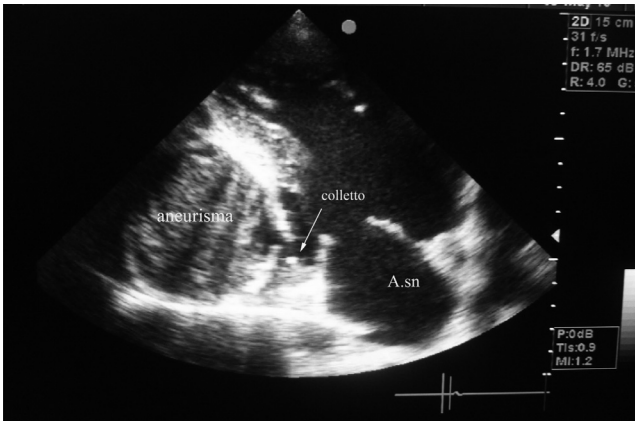

Figura 2. Immagine ecocardiografica in proiezione 2 camere. La freccia indica il colletto, situato sotto il lembo posteriore mitralico. A.sn, atrio sinistro.

© 2011 Il Pensiero Scientifico Editore
Ricevuto 06.12.2010; nuova stesura 28.12.2010; accettato 11.01.2011.
Gli autori dichiarano nessun conflitto di interessi.
Per la corrispondenza:
Dr. Enrico Donegani SCDO di Cardiochirurgia, Azienda Ospedaliero-Universitaria "Maggiore della Carità", Corso Mazzini 18, 28100 Novara
e-mail: donegani@hotmail.com

- Copyright - Il Pensiero Scientifico Editore downloaded by IP 216.73.216.2 Thu, 10 Jul 2025, 05:27:11

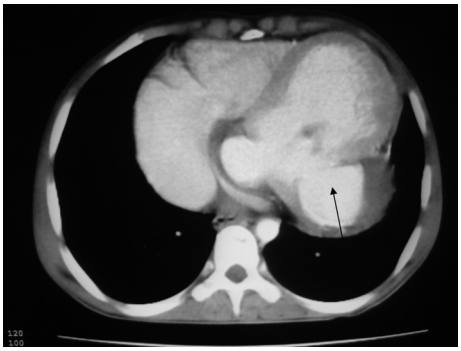

Figura 3. Immagine angiotomografica. La cavità aneurismatica (indicata dalla freccia) risulta parzialmente trombizzata.

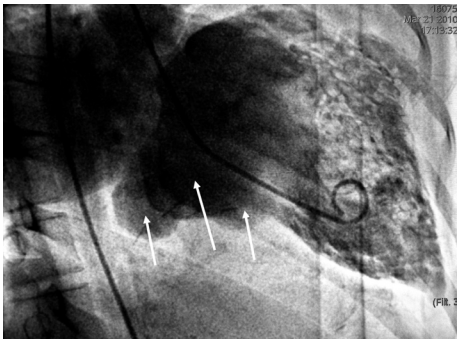

Figura 4. Immagine angiografica. Ventricolografia sinistra in proiezione obliqua anteriore destra che mostra grave insufficienza mitralica e la presenza della cavità aneurismatica multiloculata (le varie cavità sono indicate dalle frecce).

diaca, o in sternotomia mediana o attraverso toracotomia sinistra, con o senza l'ausilio della circolazione extracorporea. L'approccio chirurgico attraverso l'incisione della parete libera dell'aneurisma rendeva molto difficile l'esposizione del colletto e dell'apparato valvolare mitralico. Essendo la valvola generalmente insufficiente, risultava impossibile la correzione del vizio, con la necessità di un successivo intervento di sostituzione valvolare. La direzione variabile di sviluppo della sacca e le tenaci aderenze pericardiche potevano rendere difficile la corretta identificazione del colletto, soprattutto quando l'aneurisma era multiloculato. Anche gli stretti rapporti del ramo coronarico circonflesso con il bordo superiore del colletto rendevano possibile la lesione del vaso durante le manovre di legatura[5,9].

Attualmente si utilizza una tecnica di aggressione chirurgica per via intracardiaca mediante approccio transatriale sinistro, che permette la facile visualizzazione del colletto dell'aneurisma e il trattamento conservativo della valvola mitrale[5].

La paziente, operata in circolazione extracorporea in moderata ipotermia e protezione miocardica con cardioplegia ematica isotermica, è deceduta sul tavolo operatorio per diffusa incontrollabile emorragia da estesa dissezione delle tenaci aderenze pericardiche, necessaria per la correzione del difetto e per il controllo della valvola mitrale.

BIBLIOGRAFIA

1. Abrahams DG, Barton CJ, Cockshott WP, Edington GM, Weaver EJ. Annular subvalvular left ventricular aneurysms. Q J Med 1962;31:345-60.
2. Chesler E, Joffe N, Schamroth L, Meyers A. Annular subvalvular left ventricular aneurysms in the South African Bantu. Circulation 1965;32:43-51.
3. Du Toit HJ, Von Oppell UO, Hewitson J, Lawrenson J, Davies J. Left ventricular subvalvar mitral aneurysms. Interact Cardiovasc Thorac Surg 2003;2:547-51.
4. Waldhausen JA, Petry EI, Kurlander GJ. Successful repair of subvalvular annular aneurysm of the left ventricle. N Engl J Med 1966;275:984-7.
5. Antunes MJ. Submitral left ventricular aneurysms. Correction by a new transatrial approach. J Thorac Cardiovasc Surg 1987; 94:241-5.
6. Guimfacq V, Kemdem A, Vandenbossche JL. Sub-mitral aneurysm. Eur Heart J 2009;30:43.
7. Antunes MJ, Sareli P, Pocock WA. Conditions involving the mitral valve mechanism. Section 2: Submitral left ventricular aneurysms. In: Barlow JB, ed. Perspectives on the mitral valve. Philadelphia, PA: FA Davis Company, 1987:183-7.
8. Essop MR, Nkomo VT. Rheumatic and nonrheumatic valvular heart disease: epidemiology, management, and prevention in Africa. Circulation 2005;112:3584-91.
9. Wolpowitz A, Arman B, Bernard MS, Bernard CN. Annular subvalvular idiopathic left ventricular aneurysms in the black African. Ann Thorac Surg 1979;27: 350-5.